

沖縄県立南部医療センター・こども医療センター 広報誌

なんぶいりょう

2024 summer vol 1



救命救急センターより

救命センター長 就任

はじめまして。二〇二四年六月一日に救命救急センター長として赴任いたしました、星野耕大と申します。私は福岡大学病院救命救急センターで育ち、オーストラリアへの留学を経て、当院に赴任しました。当院の救命救急センターの特徴は、小児から高齢者まで、軽症から重症まで全ての初期診療を行う沖縄の伝統的なERの機能、そして重症患者に特化してICU管理まで継続して診療を行う救命救急センターとしての機能、この両方の機能を併せ持つハイブリッドな救命救急センターです。現在、十三名の専任救急医に加えて、コメディカルや各専門診療科の協力を頂きながら、日々の診療を行っています。

ECMOセンター開設

さらに、二〇二四年八月一日には救命救急センターに併設する形でECMOセンターを立ち上げ、重症心不全や重症呼吸不全の患者を集約化しています。搬送に耐えられない程の最重症の患者には、我々ECMOチームが紹介元病院まで出向き、ECMOなどの治療介入を行ったうえで、我々が搬送を担当する重症患者搬送にも対応しています。



救急救命スタッフの皆さん



星野耕大 先生

ロゴ ハイビスカス

このECMOセンターのロゴに採用したハイビスカスの花言葉は『あなたを信じます。』です。ロゴにハイビスカスを採用した理由は、お互いの職種を信頼した上でのチーム医療を提供するという思いが込められています。このチーム医療は、ECMOに関わらず、全ての救命救急の現場において大いに役立っています。

院内救命救急士

また、救命救急センターの中核メンバーとして、4名の院内救命救急士が在籍しております。院内救命救急士は、初期診療、院内急変対応、(重症患者搬送を含む) 転院搬送、心肺停止講習などあらゆる場面で活躍しています。



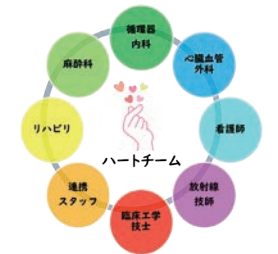院内救命救急士(左側から) 中村祐太さん、仲原梨紗さん、國吉裕さん、儀間辰二さん



ECMOセンター ロゴ

救命救急センターは、地域や社会とのつながりが非常に強い診療科です。我々は地域医療支援病院の救命救急センターとして、地域の皆様のおかげで成り立っております。これからも我々はチーム一丸となって、地域の皆様から信頼される救命救急センターを作り上げていきます。ハイビスカスのように気品ある輝きを放ち、地域の皆様に明るくできる救命救急センターを目指します。今後ともご協力をお願いいたします。

ハートチームより

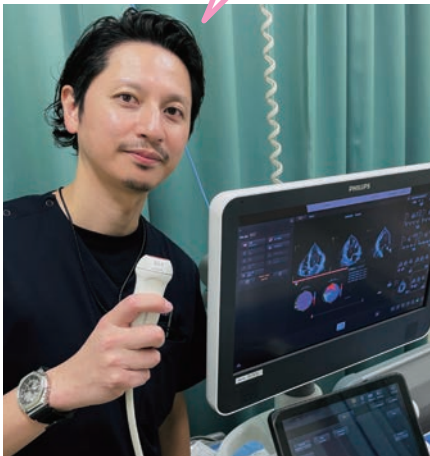

ハートチームとは、心臓の病気をもち患者様に対して医師だけでなく多様な専門家からなるチームです。

心エコー専門外来

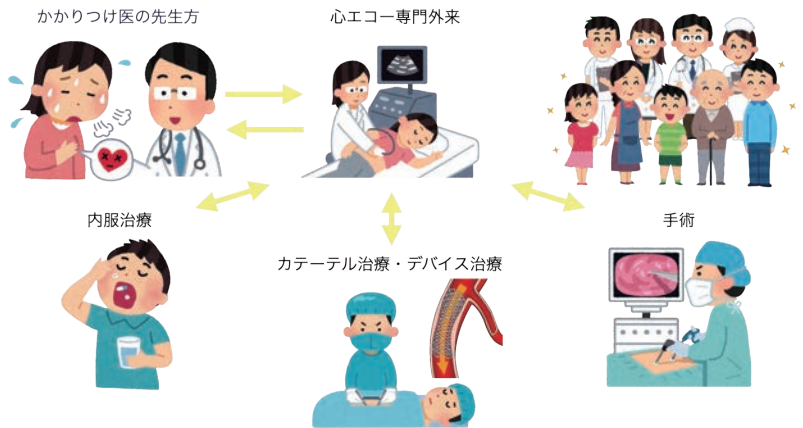
担当の伊東風童（かざと）医師を紹介いたします。二〇二三年より当院へ赴任した循環器内科医で、沖縄県では数少ない日本超音波医学会超音波専門医・日本心エコー学会心エコー専門医の資格を持っています。気さくで泡盛好きということもあって、外科と内科の架け橋となっていて、まさにハートチームの要です。さらに石垣島・宮古島といった離島にも毎週診察に行っていて、沖縄全体の心臓治療の架け橋にもなっています。当院だけでなく離島診療にも積極的に関わっていただいております、まさにハートチームの要です。

「弁膜症がありそうだけど手術が必要かどうか知りたい」「心雑音が聞ける」「昔心臓の病気を指摘されたけどこのまま様子を見ていいのかわからない」などなんでもお気軽にご相談ください!!



伊東風童 先生

検査・診察+必要な治療へのコーディネート・フォローアップ



外来日:毎週火曜午前(午後や他日も対応可能です)

小児心臓外科より

先天性心疾患に対する右腋窩縦切開手術



西岡雅彦 先生

小児心臓外科チームが行っている右腋窩縦切開法による心臓手術のご紹介です。

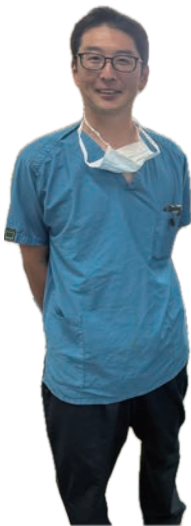皮膚切開は右腋窩下線上に約5〜7cmの縦切開(図1)をおき、この切開から全ての操作を行います。

心臓手術は安全かつ確実であることが最優先されますが、手術の傷跡が子供たちに何らかの影響を及ぼしてしまう可能性も考えなくてはなりません。手術の傷跡が小さい、見えないという事も重要なことです。

小児領域の一般的な正中での皮膚小切開手術(図2)では患者さん自身が、また水着などでは他の人からでも簡単に見える位置に手術創が存在します。前側方開胸(図3)では成長に伴う胸部の変形や女兒の場合は将来的な乳房変形が高率に合併する事が指摘されており現在では思春期以前の患者で行われることは稀です。

右腋窩縦切開法は切断される筋肉は肋間筋に限定され、また皮膚切開線が乳腺組織から離れているため将来的な運動機能の問題や胸部、乳房の変形も防ぐことができます。手術創は自分の上腕で隠れ無意識に目視することは少なくなります。手術時間や入院期間は通常の正中切開手術と変わりません。図4は術後一か月目の手術創部の写真です。

このアプローチは低侵襲、美容的な観点から非常に魅力的な方法であると思います。現在は体重8〜10kg以上の心房中隔欠損症(ASD)、部分肺静脈還流症(PAPVC)、心房中隔欠損症(VSD)を適応としています。PAPVC、VSDは一部解剖学的に適応とならない場合もあります。



石道基典 先生

右側面

正面

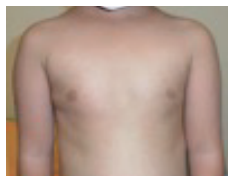
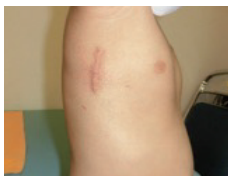
図4 術後1か月 6歳、体重22Kg

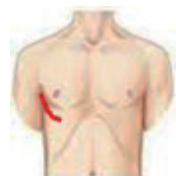

図3 前側方開胸

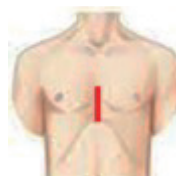

図2 胸骨下部正中切開

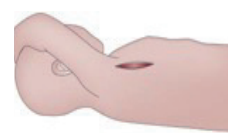
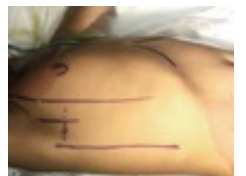

図1 中腋窩線第4肋間を中心縦切開

皮膚切開ライン



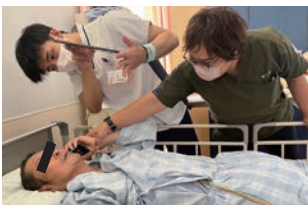SCU開設一周年

脳卒中センター(Stroke Care Unit: SCU)を開設してから一周年を迎えました!

定期的に勉強会や症例検討、カンファレンスを開催し、スタッフ一同知識や技術力の向上に努めています。

突然襲ってくる脳卒中の発症は患者様ご本人だけでなくご家族にも大きな影響を与えます。SCUチームは今後の治療やリハビリの見通しを丁寧に説明しながら、精神面のサポートを行い、日常生活や社会復帰へのモチベーションに繋げることを求められます。

ベッド上安静の時期でも、コロナで制限がある中でも家族とはタブレットと電話で面会できます。「次は立ち姿を見せたい」と目標ができました。



セラピスト(療法士)とともにリハビリを積極的に行います。

麻痺で体が力が入りにくいので、スタッフが手伝いながら家族に電話



医師→看護師向け勉強会の様子。



麻痺側を支えてもらいながら立ち姿を家族にみせてもらいました。

臨床研修センターより

おりがみツリー

おりがみツリーとは、たくさんのおりがみを集めてツリー状にライトアップしたものです。長期入院のこどもも、院外のことでも、みんなが心穏やかに過ごせるようにという思いをこめて、毎年近隣のこども園、小中学生や、通院中の患者様からたくさんのおりがみが届きます。今年もその準備が済みまりました。たくさんのおりがみを募集しております。



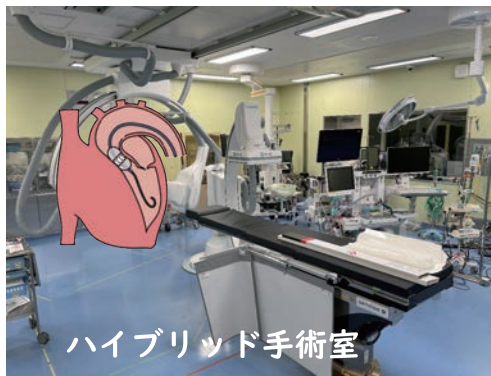
研修センターラジオ

研修管理委員長土屋先生と副委員長張先生が、毎日研修医と関わりながら、また医学生との採用面接を行いながら考えていること、教育について、働き方改革についてなど、普段なかなか話すことのないマジメな話を、ポップに楽しく話しています。メインテーマはズバリ『愛』です。



TAVI(タビ)はじめます

二〇二四年四月に沖縄県の県立病院としては初めてハイブリッド手術室が完成し、現在さまざまな手術とカテーテル治療を融合したハイブリッド治療を行っております。ハートチームでは近年高齢化に伴い増加している大動脈弁狭窄症(AS)に対して、胸を切らない大動脈弁手術(経皮的動脈弁置換術)の年内実施に向けて準備中です。



ハイブリッド手術室

●インフォメーション

(10月～1月)

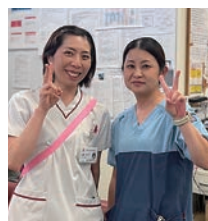- 10月8～9日 緩和ケア週間
- 10月31日 ハロウィン院内パレード
- 11月20日 第2回 移行期医療交流会
- 11月21～22日 褥瘡フォーラム
- 11月30日 オープンホスピタル・秋祭り
- 12月中旬 おりがみツリー点灯式・クリスマス会

■表紙の話「ひまわり日記」

五月に植えたひまわりが七月には満開となりました。外来スタッフは炎天下の中、遠くの水道から毎日20ℓの水を運んで水やりをし、葉を食べてしまうカタツムリとの戦いでしたが、たくましく咲いてくれました。手入れをする私たちに「きれいに咲いていますね」と声を掛けて頂いたり、地域の車いすで生活をされている方から「花が楽しみで散歩コースにしているんですよ」と話しかけて頂きとても嬉しかったです。一生懸命育てた甲斐がありました。皆様も花がもたらす癒し効果、幸せホルモンを得られたのではないのでしょうか?種が採取できましたら、病院周囲にも植えてみてはいかがでしょうか?沖縄は四季問わず咲いてくれるんです。 成人外来 看護師一同



平良プロジェクトリーダー



比嘉です、幸地です 水運び がんばりました～

編集後記

今回は、地域医療連携室便りを大幅リニューアルいたしました。名称は、わかりやすく、親しみやすく、をモットーに応募し、職員で投票して決めました。これからも職員が愛着をもって参加してくれると思います。書式も新聞形式に変更してみました。ご感想、お待ちしております。

編集担当: 富山

